

Diabetinė kojos nykščio opa

INFORMACIJA APIE PACIENTĄ

52 metų amžiaus vyras

OPOS ANAMNEZĖ

Opa kairiajame kojos nykštyje atsirado prieš 9 mėnesius. Paciento teigimu, opos vietoje prieš tai buvo dėl per ankštų batų atsiradusi pūslė. Anksčiau taikytas gydymas sidabro sulfadiazino tvarščiais, kas savaitę atliekamu debridementu. Opa išplito iki kaulo, todėl buvo reikalingas gilus, reikalaujantis hospitalizacijos, debridementas.

MATMENYS

Prieš SNAP™ terapiją opos matmenys buvo 9 mm x 8 mm, gylis – 20 mm, be po oda esančio pažeidimo.

GRETUTINĖS LIGOS

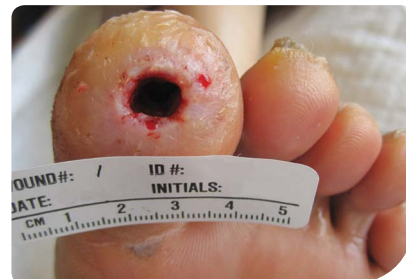10 metų serga cukriniu diabetu.

GYDYMAS SNAP™ TERAPIJA

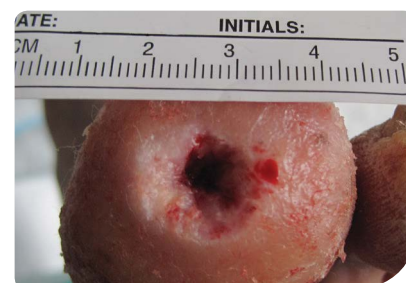
Pacientui pradėtas gydymas SNAP™ terapija siekiant užpildyti opą. SNAP™ terapija nutraukta 5 savaitę dėl mažo opos dydžio, taikyta ląstelinio audinio gaminio aplikacija. Paskui pacientui taikytas gydymas pooperaciniu batų ir pirštų pagalvėle.

REZULTATAS

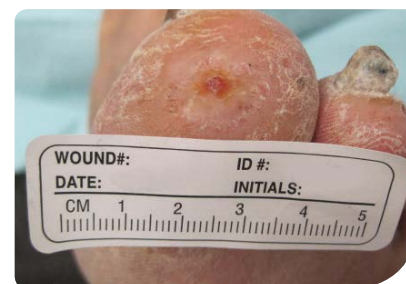Patikrinamojo vizito metu praėjus vienai savaitei po ląstelinio audinio gaminio aplikacijos, stebėta visiška opos epitelizacija. Pacientas stebėtas du mėnesius, ilginant laiką tarp apsilankymų, opa išliko užgijusi.



SNAP™ terapijos pradžia



5 savaitė



8 savaitė

SMART GYDYTOJAMS

SMART PACIENTAMS

SMART ĮSTAIGOMS

Kaip ir su kiekvienu klinikiu atveju, pasiekti rezultatai neturėtų būti vertinami kaip panašių rezultatų garantija. Individualūs rezultatai gali skirtis pagal pacientų ypatybes ir būkles.

PASTABA. KCI gaminiams ir terapijoms taikomos specifinės indikacijos, kontraindikacijos, įspėjimai, atsargumo priemonės ir saugos informacija. Prieš naudodami pasitarkite su gydytoju ir peržiūrėkite gaminio naudojimo instrukcijas. Ši medžiaga skirta sveikatos priežiūros specialistams.

© KCI Licensing, Inc., 2016 m. Visos teisės saugomos. Šiame dokumente nurodyti prekių ženklai priklauso KCI Licensing, Inc., jos filialams ir (arba) licencijos išdavėjams. DSL#16-0511.DAW6.OUS (2016-08)

Igaliotasis platintojas: